

Protokół badania zwłok królowej Jadwigi.

Wyjęta z grobowca skrzynia jest kształtu czworobocznego, o bocznych ścianach długości 222 cm, dnie 64 cm szerokim. Wysokość ścian skrzyni od jej dna do górnej krawędzi wynosi 57 cm. Deski heblowane, z miękkiego drzewa, są połączone ze sobą w krawędziach na tzw. cynki, a krawędzie, po stronie wewnętrznej smołowane, nie okazują uszkodzeń lub luk. Natomiast pokrywa skrzyni, urządzona do wysuwania jest znacznie zbutwiała, oraz okazuje duże ubytki i luki, przez które uwidaczniają się szczątki zwłok, mniejsze lub większe kawałki zbutwiałych desek, oraz nieco gruzu pochodzenia starszego i świeższego.

Po usunięciu tych kawałków desek oraz gruzu stwierdza się, że w skrzyni w odległości 30 cm poniżej krawędzi górnej skrzyni znajduje się w niej drugie dno, być może starej trumny z drzewa modrzewiowego, oraz tylko częściowo zachowane ściany boczne tej trumny z mocno zbutwiałego miękkiego drzewa. Między tym dnem trumny, podpartym i odgrodzonym od dna skrzyni dwoma kłocami, znajduje się w ten sposób wolna przestrzeń, wysokości 25 cm, zawierająca resztki zawartości trumny.

Po usunięciu odłamków drzewnych z pokrywy skrzyni oraz gruzu stwierdza się kościec ludzki (*ossa humana*) pokryty w całości razem z czaszką tkaniną. Kościec ten mierzony w ułożeniu w trumnie jest od 175 do 180 cm długi, w zależności od ułożenia kości obu stóp. Ułożenie kośćca przedstawia się następująco: kościec leży w położeniu grzbietowym, równolegle

do osi długiej katedry, przy czym czaszka jest zwrócona na zachód, tj. w kierunku głównego wejścia do katedry, nogi zaś na wschód, tj. w kierunku głównego ołtarza katedry. Kości przedramienia (*ossa antibrachii*) prawego, przygięte w stawie łokciowym, są zwrócone od prawej bocznej ściany trumny ku linii środkowej kośćca, tak, że kości ręki (*ossa manus*) spoczywają na wysokości mostka (*sternum*). Kości kończyny górnej lewej (*ossa extremitatis superioris sinistrae*) spoczywają w położeniu wyprostowanym przy lewej ścianie trumny, przy czym kości ręki spoczywają w pobliżu kości miednicy (*pelvis*). Kości kończyn dolnych (*ossa extremitatum inferiorum*) znajdują się w położeniu wyprostowanym.

Po prawej stronie kośćca na wysokości klatki piersiowej (*thorax*) leży na tkaninie pokrywającej kościec flaszeczka czworograniasta z białego szkła, pojemności około 100 ml. szczelnie zakorkowana i zalakowana czerwonym lakiem a w niej pergamin następującej treści: »Dnia 22 stycznia 1887 r. trumnę tę w obecności członków ściślejszego Komitetu restauracyjnego otwierano. Głowę, berełko i świat drewniany wyjęte do zrysowania w obecności Najprzewielebniejszego Księdza Biskupa Krakowskiego Albina Dunajewskiego napowrót złożono, grób płytami założono i zamurowano. Na odwrocie: poświadczam † Albin«.

Poniżej tej flaszeczki na wysokości górnej części uda prawego (*femur dexter*) widoczne, leżące na tkaninie, jabłko drewniane z resztkami na nim pozłótki, zaś po stronie lewej kośćca, na mniej więcej tej samej wysokości drewniana część krzyża pokryta resztkami pozłótki.

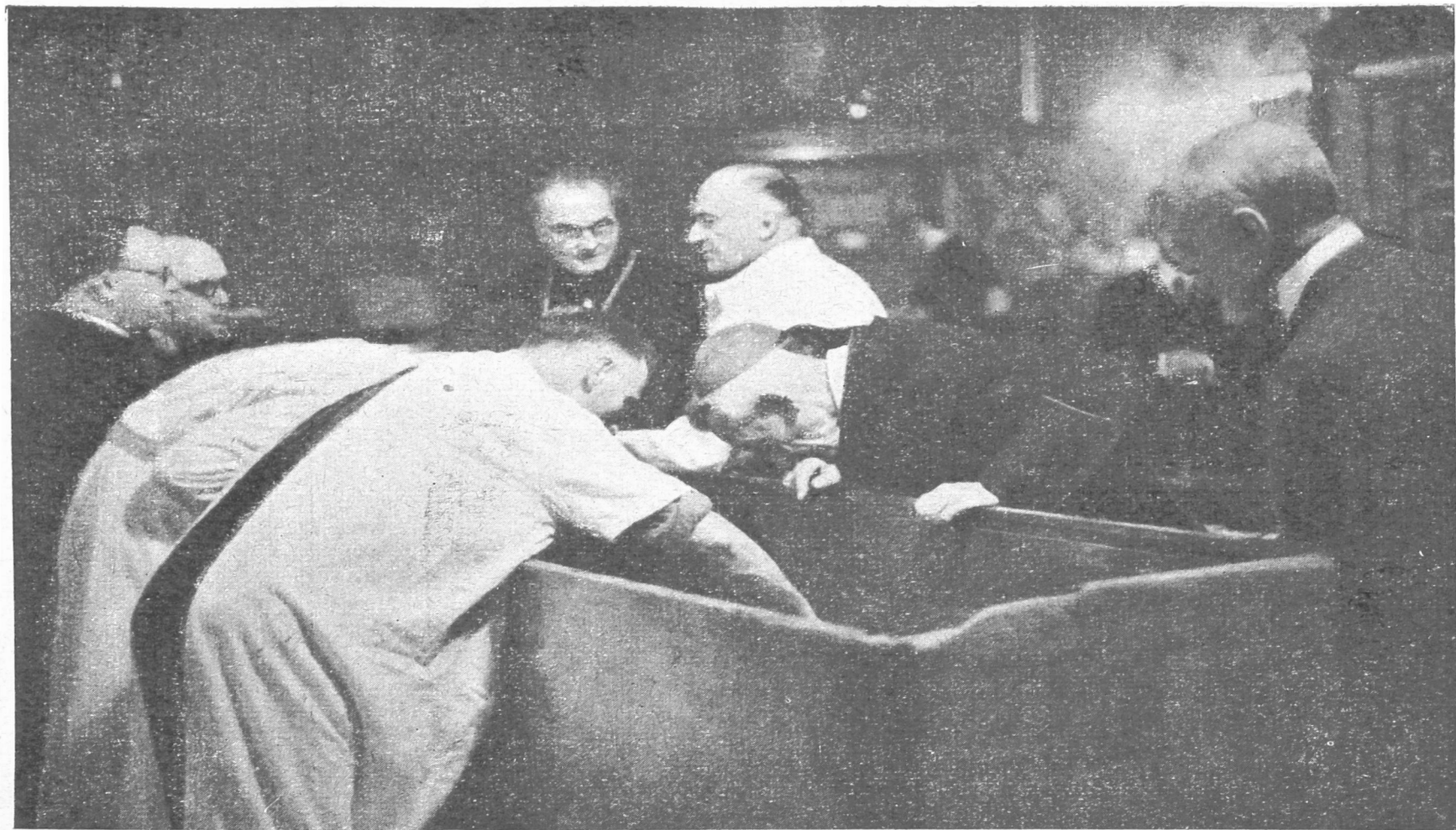
Cały kościec jest osłonięty tkaniną jedwabną, wilgotną, zupełnie zbutwiałą, rozłazącą się za dotknięciem, koloru szaro-brunatnego, okazującą tu i ówdzie luki, przez które przegładają obnażone kości. Rodzaju i poszczególnych części ubioru, sporządzonego z tej tkaniny nie udaje się określić; robi ona wrażenie płaszcza. W dość luźnym związku z całością tkaniny leżą na wysokości klatki piersiowej (*thorax*) cztery kawałki materiału lepiej utrzymanego i grubszego z wyraźnym wzorem rombówym w postaci pasków 28 cm długich, 4,5 cm szerokich.

W tymże miejscu odnaleziono pęczek włosów koloru rudawego, 2—3 cm długich, kruchych. Także pod zwłokami znajduje się tkanina jedwabna, miejscami lepiej utrzymana i z wyraźnym wzorem, koloru czerwono-brunatnego. Tkanina ta jest złożona w kilku warstwach, przy czym zupełnie wyraźnie jest oddzielona jej część leżąca pod czaszką od części leżącej pod resztą kośćca. Między warstwami tkaniny znajdującej się pod zwłokami, a zwłaszcza pod czaszką stwierdza się resztki czarnego, wełnistego, zupełnie rozłożonego materiału. Natomiast nie stwierdza się wezglowia.

Po odchyleniu tkaniny nad czaszką (cranium) stwierdza się stosunkowo dobrze utrzymane resztki muślinu, poniżej zaś kości przedramienia prawego (*ossa antibrachii*) trzy kawałki berła drewnianego z widocznymi na nim resztkami pozłótki. Ponadto w toku dalszego badania kośćca znaleziono w różnych jego miejscach na wysokości klatki piersiowej i kończyn górnych (*thorax et extremitates superiores*) piętnaście drewnianych kawałeczków zakończenia berła, oraz trzy drewniane kawałeczki krzyża; na wszystkich tych kawałeczkach są widoczne tu i ówdzie resztki pozłótki, a także na kościach w miejscach zetknięcia się tych kawałeczków z kośćmi.

Z kolei przenoszono i poddano szczegółowemu badaniu poszczególne kości zaczynając od czaszki. Wszystkie kości wilgotne, tu i ówdzie białą pleśnią pokryte, koloru brudno-żółto-czerwonego, a wyniosłości kostne, a mianowicie guzy (*tubera*), guzki (*tubercula*), listewki (*cristae*), grzebienie (*pectenes*) lub linie ostre (*linae asperae*), będące miejscami przyczepu na kościach mięśni (*insertio musculorum*) są słabo zaznaczone. Czaszka w całości dobrze utrzymana, a jedynie luźno obok niej leży szczęka dolna (*mandibula*) i trzy zęby sieczne ze szczęki górnej (*dentes incisivi maxillae superioris*). Na czaszce brak powłok miękkich poza resztkami tychże na przestrzeni 1 cm² na szczycie czaszki, na skroniach i na potylicy (*vertex capitis, regio temporalis et occipitalis*) i tu także utrzymane rudawe kępki włosów. Czaszka kształtna, średnio umiarowa, bez najmniejszych śladów asymetrii, a także bez śladów schorzeń lub obrażeń. Odwód czaszki (*circumferentia cranii*) przez gładziwę

(glabella) i wyniosłość potyliczną zewnętrzną (protuberantia occipitalis externa), wynosi 51 cm. Wymiar prosty między gładziczną a wyniosłością potyliczną zewnętrzną (diameter fronto occipitalis) wynosi 17 cm; wymiar dwuskroniowy (diameter bi-temporalis) wynosi 11 cm, wymiar dwuciemieniowy (diameter biparietalis) wynosi 13 cm. (Pomiary antropometryczne były przedmiotem oddzielnego badania). Wszystkie szwy między kośćmi czaszki (suturae ossium cranii) dobrze widoczne. Kości czaszki i twarzy dobrze utrzymane, gładkie o bardzo słabo zaznaczonych na nich miejscach przyczepu mięśni (insertio musculorum). Tak np. linie karkowe (lineae nuchae) niewidoczne, a wyniosłość potyliczna zewnętrzna (protuberantia occipitalis externa) ledwie zaznaczona. Linia czoła (linea frontis) nie jest pochylona ku tyłowi, lecz przebiega prawie pionowo z gładzizny (glabella) na kości nosa (ossa nasalia), wskutek tego połączenie nosowo-czołowe jest płaskie. Brzegi oczodołów (margo supraorbitalis) są cienkie i ostre, łuki ponadbrwiowe (arcus superciliares) nie zaznaczone. W szczęce górnej (maxilla superior) są utrzymane wszystkie zęby wraz z zębami mądrości (dentes sapientiae) z tym, że oba siekacze prawe i lewy środkowy (dentes incisivi dextri et medius sinister) są jak wspomniano w luźnym tylko położeniu i dlatego wypadły po śmierci i znalazły się obok czaszki. Wszystkie zęby zdrowe, dość wysokie, równo osadzone, jedynie pierwszy ząb trzonowy prawy (dens molaris primus dexter) jest minimalnie przesunięty ku jamie ustnej. Powierzchnia zgryzu zębów jest zupełnie niestarta, a jedynie wewnętrzna powierzchnia siekaczy (dentes incisivi) jest nieznacznie starta. Szczęka dolna (mandibula) miernie rozwinięta, wyniosłości zębodołowe (iuga alveolaria) mniej wybitne, kąt żuchw (angulus mandibulae) wynosi około 100°. Również w szczęce dolnej z wyjątkiem pierwszego zęba trzonowego prawego (primus dens molaris dexter) wszystkie zęby wraz z zębami mądrości utrzymane zdrowe, dość wysokie, o zupełnie niestartej powierzchni zgryzu zębów, w idealnej linii osadzone. W miejscu brakującego pierwszego zęba trzonowego wyrostek zębodołowy (processus alveolaris) zanikły, a jama zębodołowa zarośnięta, jak to ma miejsce po utracie



Fot. St. Kolowca

J. Em. Kardynał Sapięha w towarzystwie biegłych przy trumnie ze szczątkami królowej Jadwigi.

zęba za życia. Wyrostki sutkowe i rylcowe (*processus mastoidei et styloidei*) małe, słabo rozwinięte a czaszka ustawiona na płaszczyźnie poziomej opiera się głównie na potylicy (*occiput*) i na szczęce dolnej (*mandibula*).

Z mostka (*sternum*) są zachowane leżąc oddzielnie rękojeść mostka (*manubrium sterni*) 5 cm wysoka, oraz trzon mostka (*corpus sterni*) 10,5 cm wysoki.

Oba obojczyki (*claviculae*) nieuszkodzone, słabo wygięte. Również obie łopatki (*scapulae*) drobne, słabo rozwinięte.

Wszystkie kręgi szyjne, piersiowe i lędźwiowe (*vertebrae cervicales, thoracales et lumbales*) przylegają do siebie w normalnym ich ułożeniu, jednak niezrośnięte, przy nieobecnych chrząstkach i więzadłach międzykręgowych (*fibrocartilagineae et ligamenta intervertebralia*) są w swych wymiarach w stosunku do długości całego kośćca dość słabo rozwinięte. Na tylnym łuku I kręgu szyjnego (*arcus posterior atlantis*) kępka rudawych włosów podobnych do znalezionych na głowie.

Również zachowane 12 par obustronnych żeber, leżących luźno po obu stronach kręgosłupa (*XII costae*).

Kość krzyżowa (*os sacrum*) i obie połowy miednicy (*os coxae*) przylegają wprawdzie do siebie w normalnym ich ułożeniu, lecz całkiem luźno. Natomiast brak kręgów ogonowych (*vertebrae coccygae*). Po złożeniu obu połówek miednicy i kości krzyżowej okazuje się, że wzgórek (*promontorium*) kości krzyżowej jest słabo zaznaczony i dlatego płaszczyzna wchodu miednicy (*aditus pelvis*) przechodząca przez promontorium wzdłuż linii bezimiennej (*linea innominata*) na szczyt spojenia łonowego (*symphysis ossium pubis*) posiada kształt prawie okrągły o wymiarach 144/145 mm. Przednia powierzchnia kości krzyżowej jest bardzo słabo wygięta, prawie płaska. Spojenie łonowe (*symphysis ossium pubis*) wprawdzie wysokie, bo liczy 3,8 cm, jednak kąt jest szeroki. Talerze biodrowe (*fossae ilacae*) niezbyt szeroko rozstawione i nie wygięte do boków na zewnątrz, podobnie jak i guzy siedzeniowe (*tubera ossis ischii*). Otwór zasłonięty (*foramen obturatum*) posiada kształt prawie trójkątny. Odległość między kolcami przednimi górnymi kości biodrowych (*distantia spinalis*) wynosi 212 mm, największa

odległość między grzebieniami kości biodrowych (*distantia cristalis*) wynosi 285 mm.

Kość ramieniowa (os humeri) prawa długości 337 mm, lewa długości 335 mm. Po przepiłowaniu główki kości ramieniowej (*caput humeri*) i górnej części jej trzonu (*diaphysis*) stwierdza się brak chrząstki pośredniej i oddzielającej nasadę górną (*epiphysis superior*) od trzonu kości ramieniowej (*diaphysis*) a w jej miejscu widoczna wyraźna listewka z beleczek kostnych. Ponadto stwierdza się, że jama szpikowa (*cavum medullae ossis humeri*) sięga do szyjki chirurgicznej (*collum chirurgicum humeri*).

Z kości kończyn górnych i dolnych (*ossa extremitatum superiorum et inferiorum*) są dobrze zachowane: obie kości łokciowe (*ulna*), prawa 258, lewa 264 mm długa, obie kości promieniowe (os radii) 245 mm długie, obie kości udowe (*femur*) prawa 490 mm, lewa 500 mm długie, przy czym szyjka kości udowych (*collum femoris*) krótka i biegnie słabo skośnie, tak że krętaż wielki kości udowych (*trochanter maior femoris*) zbliża się swym położeniem do wysokości główki kości udowej (*caput femoris*) a oś długa kości udowych jest wyraźnie wypuklona ku przodowi, dalej obie rzepki (*pallellae*), obie kości goleniowe (*tibiae*), prawa długości 390 mm, lewa 389 mm, obie kości łydkowe (*fibulae*), długości 390 mm. Z kości obu rąk (*ossa manus*) brakuje dwu kości nadgarstka (*ossa carpi*), czterech falangi środkowej (*phalanges mediae*) palców i jednej falangi paznokciowej (*phalanx unguicularis*). Z kości obu stóp (*ossa pedis*) brakuje osiem falang środkowych (*phalanges mediae*) i pięć falang paznokciowych (*phalanges unguiculares*). Wreszcie znaleziono jeden paznokieć prawie czarno zabarwiony, jako taki stanowczo badaniem stwierdzony.

Na podstawie dokonanych oględzin kośćca i obliczeń przeprowadzonych według metody Rolleta możemy wydać następującej treści

O r z e c z e n i e

I. Na podstawie pomiarów kośćca dokonanego w ułożeniu, w jakim znajdował się w trumnie, oraz na podstawie pomiarów



Fot. St. Kolowca

Badania trumny ze szczątkami królowej Jadwigi w skarbcu wawelskim.

poszczególnych kości długich i obliczenia z nich według metody Rolleta wzrostu ogólnego, można w przybliżeniu przyjąć, że wzrost osoby, której kościec badano, wynosił w chwili jej śmierci od 175 do 182 cm.

II. Mimo wysokiego jak na kobietę wzrostu wobec tego,

- 1) że kości nie są zbyt silnie rozwinięte,
- 2) wyniosłości kostne, będące miejscami przyczepu na kościach mięśni, są jak zazwyczaj w kośćcu kobiet słabo rozwinięte, a zwłaszcza na kościach czaszki są te miejsca przyczepu na nich mięśni ledwie widoczne, przez co kości czaszki są gładkie a nawet wyniosłość potyliczna jest słabo rozwinięta,
- 3) że linia czoła przechodzi — jak to zazwyczaj ma miejsce u kobiet — prawie pionowo z gładzizny czoła na kości nosa i wskutek tego połączenie nosowo-czołowe jest płaskie,
- 4) że brzegi oczodołów są cienkie i ostre a łuki nadbrwiowe nie zaznaczone,
- 5) że wyrostki sutkowe są słabo rozwinięte a czaszka ustawiona na płaszczyźnie poziomej opiera się głównie na potylicy i szczęce dolnej,
- 6) że zęby są stosunkowo małe, lecz wysokie,
- 7) że obojczyki są słabo wygięte,
- 8) że trzon mostka jest zaledwie dwa razy dłuższy niż jego rękkojeść,
- 9) że szyjka kości udowych jest krótka i biegnie słabo ukośnie, tak że krętarz wielki kości udowych zbliża się swym położeniem do wysokości główki kości udowych, oś zaś długa kości udowych jest wypukłona ku przodowi,
- 10) że mimo niezbyt szeroko rozstawionych i nieodgiętych na zewnątrz talerzy biodrowych miednicy i guzów siedzeniowych kość krzyżowa jest typowo kobieca a mianowicie jej wzgórek (promontorium) wystaje słabo ku przodowi, a cała przednia powierzchnia kości krzyżowej jest bardzo płaska, oraz płaszczyzna wchodu miednicy prawie okrągła, otwór zasłonięty jest prawie trójkątny, a kąt pod spojeniem łonowym szeroko rozwarty — to ta wyraźna przewaga cech

i znamion charakterystycznych dla kośćca kobiecego, mimo wysokiego wzrostu i niektórych niecharakterystycznych cech miednicy, pozwala przyjąć, iż badany kościec jest kośćcem kobiecym. Również obecność muślinu w okolicy czaszki za tym przemawia.

III. Uwzględniając, że na czaszce są obecne wyraźnie utrzymane wszystkie szwy kostne, że powierzchnia zgryzu zębów jest zupełnie nie starta, że nie stwierdza się skostnienia i zrośnięcia wyrostka mieczykowatego z trzonem mostka ani też skostnienia chrząstek międzykręgowych, natomiast stwierdza się obecność wszystkich czterech zębów mądrości, że kąt żuchw wynosi około 100° , że chrząstka pośrednia oddzielająca nasadę górną od trzonu kości ramieniowej jest zupełnie skostniała, a jama szpikowa kości ramieniowej sięga do jej szyjki chirurgicznej, to wszystkie te znamiona pozwalają określić wiek tej osoby przy uwzględnieniu płci jej żeńskiej na wynoszący w przybliżeniu około 28 lat w chwili śmierci.

IV. Badanie kośćca nie wykazało nigdzie zmian chorobowych ani urazowych i w tym stanie rzeczy badanie samego kośćca nie pozwala określić, co stało się przyczyną śmierci tej osoby.

V Uwzględniając z jednej strony stan w jakim utrzymany jest kościec, z drugiej zaś strony warunki zewnętrzne, wśród jakich kościec przebywał, nic nie sprzeciwia się przyjęciu, że kościec ten mógł tam przebywać przez bardzo długi okres czasu mogący wynosić nawet kilkaset lat.
